Meningiomas y epilepsia. Experiencia de 32 años

Enrique José Herrera,[1] Julio César Suárez,[1] Flavia Nieto,[2] Alberto Surur,[3] Francisco Pueyrredón,[1] Claudio Palacios,[4] Ricardo Theaux,[5] Juan Carlos Viano[1]

1. Servicio de Neurocirugía, Sanatorio Allende, Córdoba, Argentina
2. Servicio de Neurología, Sanatorio Allende, Córdoba, Argentina
3. Servicio de Neurorradiología, Sanatorio Allende, Córdoba, Argentina
4. Servicio de Neuropediatría, Sanatorio Allende, Córdoba, Argentina
5. Departamento de Neuropatología, Facultad de Medicina, Universidad Católica de Córdoba, Córdoba, Argentina

RESUMEN

Objetivo: Presentar nuestra experiencia en el manejo de los meningiomas intracraneanos que se manifestaron por convulsiones de difícil manejo farmacológico.

Material y Método: Se realizó un estudio retrospectivo, basado en historias clínicas de 23 pacientes operados en el Sanatorio Allende de Córdoba, entre enero de 1972 y diciembre de 2013. De ellos 20 eran adultos y 3 menores de 15 años; 15 mujeres y 8 varones.

Resultados: El tiempo de evolución de las crisis previa a la cirugía del meningioma fue de 1 mes en 12(52,1%) casos, de 3 meses en 4(17,3%), y más de un año en 7(30,6%) casos; entre éstos hubo 2 enfermos con epilepsias refractarias.
La localización tumoral fue: intraventricular en 1, tercio anterior de la hoz del cerebro en 1, occipital en 1, temporal en 1, tubérculo selar en 2, tercio interno del ala esfenoidal en 3, parietal en 5 y frontal en 9 casos. La histología tumoral fue meningioma: sincicial en 9, psamomatoso en 4, transicional en 4, fibroblástico en 2, secretante en 1, angioblástico en 1, atípico o grado II en 1 y anaplásico o grado III en 1. Hubo recidiva tumoral en 4 pacientes, con exéresis subtotal. La epilepsia recidivó en 4 enfermos, sin recidiva tumoral, al año, a los 10, a los 12 y a los 20 años posteriores a la cirugía. Fallecieron 7 enfermos, varios años después de la cirugía, por: infarto de miocardio 3, cáncer de mama 2 y cáncer de próstata 2.

Discusión: Los factores mecánicos que jugarían un rol importante en la excitación cortical son: la localización y el volumen tumoral, y la presencia de edema perilesional.

Conclusión: La cirugía de estos meningiomas debe ser lo más precoz posible para evitar el desarrollo del edema perilesional. Además, deben ser tratados con antiepilépticos un tiempo razonable del postoperatorio, con controles electroencefalógraficos y neurorradiológicos periódicos.

Palabras Claves: Meningiomas Intracraneanos; Epilepsia; Edema Perilesional; Cirugía; Medicación Antiepiléptica

ABSTRACT

Objective: *To present our experience in the management of intracranial meningiomas manifesting with seizures.*
Materials and Methods: A retrospective study was conducted using the medical records of 23 patients who underwent surgery at the Sanatorio Allende of Córdoba, between January 1972 and December 2013. Twenty patients were adults and three younger than 15 years old; 15 female and 8 male.

Results: *The evolution time of seizures prior to surgery was one month in 12 (52.1%), three months in four (17.3%) and more than one year in seven patients (30.6%); in this last group, two patients presented with refractory epilepsy.*
Tumor localization was intraventricular, anterior third of the falx cerebri, occipital, and temporal in one patient each, tuberculum sellae in two, the internal third of the sphenoid wing in three, parietal in five, and frontal in nine patients. Meningioma histology was syncytial in nine, psammomatous in four, transitional in four, fibroblastic in two, and one each with secretory, angioblastic, atypical or Grade II, and anaplastic or Grade III.
Four patients with subtotal resection had tumor recurrence. Four suffered epilepsy relapse, with no tumor recurrence, one year, 10 years, 12 years and 20 years after surgery. Seven patients died several years after surgery due to: myocardial infarction in three, and breast cancer and prostate cancer in two each.

Discussion: *The mechanical factors that might play an important role in cortical excitation are: tumor volume, localization, and the presence of perilesional edema.*

Conclusion: *Surgery to resect intracranial meningiomas must be performed as soon as possible to prevent the development of perilesional edema. Furthermore, they must be treated with antiepileptic drugs for a reasonable period of time following surgery, and have both electroencephalographic and neuro-radiological follow-up.*

Key Words: *Antiepileptic Drugs; Epilepsy; Intracranial Meningioma; Meningioma; Perilesional Edema; Surgery*

INTRODUCCIÓN

La incidencia de tumores cerebrales en personas con epilepsia es del 4%[4,5] y en los enfermos con neoplasias intracraneanas la frecuencia de estas crisis es del 30% ó más, dependiendo del tipo de tumor.[4,6]

La epilepsia es la primera manifestación clínica de los tumores cerebrales, entre el 30 y el 50% de los casos; en un 10 y 30% de enfermos las convulsiones se expresan tardíamente en el curso de la enfermedad.[4,5]

La incidencia de los meningiomas oscila entre el 24 y 30% de los tumores intracraneanos, que se diagnostican por año. La incidencia poblacional es de 13 enfermos cada 100.000 habitantes por año.[1,2]

La frecuencia de las crisis convulsivas, como primera manifestación clínica de los meningiomas intracraneanos, oscila entre el 20 y el 50%. El lento crecimiento de esta variedad de tumores, como la localización del mismo, predispone al paciente a tener epilepsia.[3]

La resonancia nuclear magnética (RNM) es el estudio neurorradiológico de elección en el que observamos un tumor isodenso, que toma contraste y con una característica especial: la prolongación de la toma de gadolinio en la duramadre que rodea a la neoplasia.[7]

El objetivo de esta publicación es presentar nuestra experiencia en el manejo de los meningiomas intracraneanos que se manifestaron clínicamente por convulsiones de difícil manejo farmacológico.

MATERIAL Y MÉTODO

Entre el 1 de enero de 1972 y el 30 de diciembre del 2013, en el Servicio de Neurocirugía se operaron 1411 tumores del sistema nervioso central, de los cuales 172 (8,2%) eran meningiomas; de éstos: 23 (13,37%) presentaron crisis convulsivas como primer síntoma. Se analiza el comportamiento clínico de los pacientes epilépticos con meningiomas intracraneanos.

RESULTADOS

De los 23 enfermos con meningiomas, 15 eran mujeres y 8 varones. Las edades de estos pacientes oscilaron entre 4 y 79 años, con una media de 50, 47 años y una mediana de 57 años.

Las crisis epilépticas pre-quirúrgicas se describen en la tabla 1. El tiempo de evolución de estas convulsiones antes de la cirugía (en el pre-operatorio) osciló entre 1 mes y 132 meses, con una media de 36 meses y una mediana de 6 meses. Hubo dos pacientes con epilepsia refractaria al momento de la admisión institucional, que tenían crisis de 4 y 11 años de evolución, habiendo sido medicados con 3 antiepilépticos simultáneamente, al momento del ingreso a la institución; ninguno de los 2 enfermos habían sido estudiados neurorradiológicamente.

Los otros 21 enfermos fueron tratados con una sola droga que fue: Fenobarbital en 3 casos, Carbamazepina en 7 y Difenilhidantoína en los 11 restantes.

Hubo 12(52,1%) enfermos con una sola crisis en el mes previo a la cirugía; en los tres meses anteriores a la internación presentaron múltiples convulsiones 4(17,3%) casos y hubo 7(30,6%) pacientes que tuvieron múltiples crisis por más de un año antes de la operación.

Los electroencefalogramas (EEG) pre-quirúrgicos fueron normales en 6 enfermos, anormales generalizados en 4, anormales focales en 12 y en un caso fue focal y epiléptico.

Los estudios neurorradiológicos fueron: tomografía axial computada de cerebro (TAC) en 18, resonancia nuclear magnética de cerebro (RNM) en 12 y angiografía cerebral (AC) en 9. El edema cerebral, peri-tumoral, según la escala de Go[11] fue: 0 (ausencia de edema) en un caso; 1(edema sólo marginal) en 2 enfermos; tipo 2 (con edema evidente) en 4 pacientes; y tipo 3 (con edema severo y desplazamiento de la línea media) en 16 enfermos. El edema perilesional desapareció en los 6 primeros meses del post operatoria en 14 enfermos; al año de la cirugía en 5 casos, y a los 2 años en 4 pacientes.

El diámetro tumoral fue de 3 centímetros en 10 casos, de 4 centímetros en 8 y de 5 centímetros en 5 enfermos.

La localización tumoral se describe en la tabla 2. Se ubicó en el hemisferio cerebral izquierdo en 10 enfermos, en el derecho en 11 y en los 2 restantes en el tubérculo selar.

La histología tumoral se describe en la tabla 3. En los casos de meningiomas atípico y anaplásico la cirugía fue coadyuvada con radioterapia modulada, recibiendo una dosis total de 60 Gy.

El electroencefalograma post quirúrgico, al mes de la cirugía, fue normal en 18 enfermos y anormal en 5; en éstos la normalidad se logró después del año de la operación y de ser medicados con un solo fármaco antiepiléptico.

La exéresis quirúrgica, de acuerdo a la clasificación de Simpson,[10] tipo I en un enfermo, Simpson II en 18 casos y Simpson III ó subtotal en 4 pacientes; de éstos, en 2 el tumor se ubicaba en el tercio interno del ala esfenoidal, adheridos al seno cavernoso; en el tercer enfermo estaba en el tubérculo selar; y en el cuarto caso el resto tumoral se ubicaba sobre el área de Broca, razón por la cual se le hizo radiocirugía estereotáctica al comprobarse su crecimiento;

TABLA 1

Tipos de crisis epilépticas prequirúrgicas	
Parciales complejas	2 (8,6%)
Parciales simples	8 (34,7%)
Tónico-clónicas generalizadas	13 (56,7%)

TABLA 2

Localización del tumor	
Intraventicular	1
Tercio anterior de la hoz	1
Occipital	1
Temporal	1
Tubérculo selar	2
Tercio interno del esfenoide	3
Parietal	5
Frontal	9

TABLA 3

Histología del Meningioma	
Secretante	1
Angioblástico	1
Atípico o grado II	1
Anaplástico o grado III	1
Fibroblástico	2
Transicional	4
Psamomatoso	4
Sincital	9

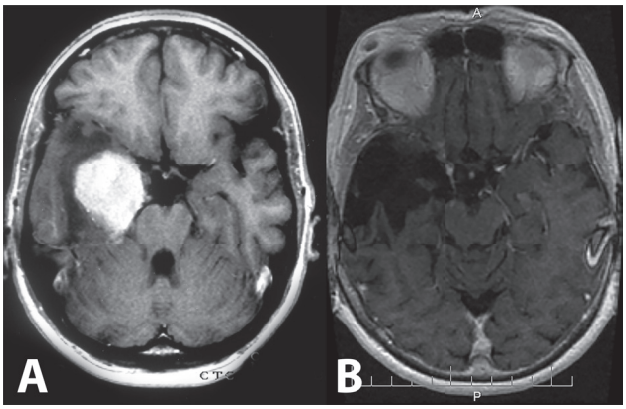

Figura 1: a) RNM pre-quirúrgica; b) RNM 20 años después de la cirugía.

los otros 3 fueron re-operados. (Figura 1)

La medicación antiepiléptica postoperatoria, en esta serie, tuvo un rango de 12 meses y 60 meses, con una media de 35,47 meses y una mediana de 36 meses.

El crecimiento del resto tumoral en 4 enfermos, se detectó 8, 10, 14 y 15 años después de la primer cirugía. De ellos sólo 3 tuvieron recurrencia de las crisis epilépticas, que fueron tónico-clónicas generalizadas; estos enfermos habían suspendido la medicación por ausencia de las crisis y normalización del electroencefalograma y en el cuarto caso, sin convulsiones, se detectó el recrecimiento neoplásico en los controles con RNM.

Cuatro enfermos tuvieron recurrencia de las convulsiones, sin recidiva ni progresión tumoral, al año, a los 10, a los 12 y a los 20 años de la operación. De estos pacientes dos fueron operados en la infancia. Un paciente que llevaba un año de operado y todavía tomaba antiepilépticos, los otros habían suspendido la medicación por llevar muchos años sin crisis y con EEGs normales. El tipo de crisis fue: parciales simples 1 caso parciales complejas en otro y tónico-clónicas generalizadas en 2. En la actualidad son medicados con Lamictal 2 y con Carbamazepina los otros 2 pacientes. En estos pacientes la ubicación del tumor fue: parietal izquierdo en 1, intraventricular en 1, occipital izquierdo en 1 y en el cuarto caso el tumor se localizaba en el lóbulo frontal derecho cuya cirugía exigió resecar el tumor, la duramadre y el hueso frontal por la invasión tumoral (Simpson I), cuya histología mostró ser un meningioma secretante grado I; en este enfermo la recidiva de las crisis fue al año de la cirugía, y continuaba con farmacoterapia. Las resonancias actuales en 2 de estos enfermos muestran atrofia cortical con cavidad postquirúrgica y marcada gliosis perilesional con dilatación ventricular ipsilateral; en el tercer caso se observaban signos leves de isquemia post quirúrgica, y el cuarto paciente la RNM fue normal, pero en el preoperatorio las RNMs de los dos últimos enfermos mostraban marcado edema tumoral.

La sobrevida post quirúrgica, de todos los enfermos de esta serie, tuvo un rango de 2 y 33 años, con una media de 15,52 años y una mediana de 13 años.

Fallecieron 7 enfermos varios años después de la cirugía. Las causas de muerte fueron: infarto de miocardio en 3, cáncer de mama en 2 y cáncer de próstata en 2.

La sobrevida post quirúrgica en 6 de ellos osciló entre 5 y 22 años, y en el séptimo enfermo la muerte se produjo por cáncer de mama 8 años después de la segunda cirugía por crecimiento del resto tumoral, 15 años después de la primera operación; la neoplasia se ubicaba en el tercio interno del ala esfenoidal.

DISCUSIÓN

En esta serie predominaron las mujeres, acorde con la literatura internacional; y concerniente a la edad: hubo 21 enfermos adultos, lo más frecuente según la bibliografía actual,[8] y sólo dos niños, en quienes la incidencia de los meningiomas representa menos del 3% del total de los tumores del sistema nervioso central.[8, 9, 13]

La epilepsia como primer síntoma de los meningiomas intracraneanos en nuestra serie fue del 13,37% a diferencias de otras publicaciones que lo establecen entre el 20 y 50%. [3]

Las crisis epilépticas pre-quirúrgicas fueron: parciales complejas en 2 (8,6%) de los casos, parciales simples en 8 (34,7%), y tónico-clónicas generalizadas en el 13 (56,7%), coincidente con otras experiencias, lo mismo que la evolución pre-quirúrgica de las convulsiones.[12]

Las localizaciones tumorales más frecuente en esta serie fueron: lóbulo parietal en 5(21,7%) casos, y lóbulo frontal en 9(39,1%) enfermos. Esta experiencia coincide con las últimas publicaciones, si bien en la mayoría de ellas también se incluye al lóbulo temporal como otra localización frecuente.[3,4,8,14,15]

La epileptogénesis en los pacientes con tumores cerebrales es poco clara. Sin embargo, se han descriptos muchos mecanismos que confirmarían el origen multifactorial de las convulsiones. En principio el balance entre los mecanismos de inhibición y excitación intracorticales cambia a favor de la excitación.[4,16] La actividad epileptogénica probablemente se origina en la corteza cerebral adyacente al tumor dado que estas lesiones son eléctricamente inactivas.[4,17]

Otros factores serían: el lento crecimiento de estos tumores, la compresión de la corteza que produce irritación local, la invasión microscópica del tumor, y los cambios isquémicos secundarios a oclusiones microvasculares.[4,8]

La etiología de la epilepsia asociada a tumores cerebrales incluye cambios fisiológicos tales como: la hipoxia, la acidez, el alto nivel de enzimas tales como los lactatos y la enolasa, y también el aumento del glutamato en la neurotransmisión.[14,16,18,19]

Los factores mecánicos que jugarían un rol importante en la excitación cortical aceptados mundialmente son: la localización del tumor, el volumen del mismo, y el edema perilesional; al respecto en esta serie hubo 16 pacientes con un Go tipo 3.[3,23]

Es posible que el edema peritumoral sea un factor que predispone a las convulsiones pre y post-operatorias, porque el líquido contiene una alta concentración de glutamatos, los cuales pueden actuar como disparadores de la hiperexcitabilidad y de la epileptogénesis.[12,3, 20, 21]

En nuestra serie hubo 1 paciente en quien la epilepsia recidivó tempranamente, a los pocos meses de la operación, cuya RNM no mostraba restos de tumor pero sí evidenciaba pequeñas áreas de isquemia cerebral, en el lóbulo frontal, zona de localización de la neoplasia; causadas presuntivamente por excesiva retracción cerebral, por la oclusión de pequeñas arterias o venas cerebrales o por el marcado edema peritumoral, en la paciente que se operó con un Simpsom I. Nuestra experiencia coincide con otras publicaciones.[3,8,12,23]

La recidiva tardía de la epilepsia la observamos en 6 casos, en 3 de ellos causadas por la recidiva tumoral; y en los otros 3 sin recidiva; de éstos en 2 se observaron signos radiológicos de lesión cerebral post quirúrgica, y el tercero tenía una resonancia normal. En todos los enfermos la epilepsia fue controlada con un solo antiepiléptico.[3,8,12,23]

En nuestra experiencia no hemos observado diferencias entre la variedad histológica de los meningiomas relacionada con la epilepsia pre-operatoria, coincidente con la literatura.[3] Tanto en los meningiomas grado I como en el caso del meningioma atípico o grado II y del anaplásico o grado III, en quienes la cirugía fue completada con radioterapia y quienes llevan más de 15 años de sobrevida.[22]

Los pacientes con epilepsia por meningiomas intracraneanos deben ser operados precozmente aunque los EEG fueran normales, porque la irritación cortical crónica hace refractarias a las convulsiones.[1,3,8]

CONCLUSIÓN

El tratamiento quirúrgico en las epilepsias refractarias por meningiomas intracraneanos tiene buenos resultados, si la exéresis tumoral es total, se emplean técnicas microquirúrgicas y si se tiene en cuenta que estas neoplasias se asocian, con frecuencia, a edema cerebral peritumoral, considerado un factor etiopatogénico importante en la causa de las convulsiones. También debemos recordar que estos pacientes pueden presentar nuevas convulsiones en el post-operatorio temprano o tardío, por esta razón los enfermos deben ser tratados con antiepilépticos un tiempo razonable en el post-operatorio y controlados periódicamente con electroencefalogramas y resonancias de cerebro durante muchos años.

BIBLIOGRAFÍA

1. DeMonte F, Al-Mefty O. Meningiomas. In: Kaye AH, Laws Jr ER (eds): Brain Tumors. Churchill Livingstone. New York. 1995;; pp. 675 - 704.
2. Louis DN, Ohgaki H, Wiestler OD, Cavenee WK. WHO Classification of tumours of the Central Nervous System. WHO. International Agency for Research on Cancer. Lyon; 2007. pp. 164 – 172.
3. Lieu AS, Howng SL. Intracranial meningiomas and epilepsy: incidence, prognosis, and influencing factors. Epilepsy Research 38: 45 – 52, 2000.
4. Van Breemen MSM, Wilms EB, Vecht CJ. Epilepsy in patients with brain tumours: epidemiology, mechanisms, and management. Lancet Neurol 6: 421 – 430, 2007
5. Herman ST. Epilepsy after brain insult, targeting epileptogenesis. Neurology 59 (suppl 5): S21 – S26, 2002.
6. Hauser WA, Annegers JF, Kurland IT. Incidence of epilepsy and unprovoked seizures in Rochester, Minesota: 1935 – 1984. Epilepsia: 34: 453 – 68, 1993.
7. Sanders WP. Neurordiologic Diagnostic Studies of Meningiomas. In: Schmidek HH (ed): Mengiomas and their Surgical Management. W.B. Saunders Company. London, 1991. pp. 118 – 161.
8. Xue H, Sveinsson O, Tomson T, Mathiesen T. Intracranial meningiomas and seizures: a review of the literature. Acta Neurochir (Wien), 157 (9): 1541 – 8, 2015.
9. Kotecha RS, Junckerstorff RC, Lee S, Cole CH, Gottardo NG. Pediatric meningiomas: current approaches and future direction. J Neurooncol 104(1): 1-10, 2011.
10. Simpson D. The recurrence of intracranial meningiomas after surgical treatment. J Neurol Neurosurg. Psychiat. 20: 22 – 39, 1957.
11. Go KG, Wilmink JT, Molenaar WM. Peritumoral brain edema associated with meningiomas. Neurosurgery 23: 175 – 179, 1988.
12. Zheng Z, Chen P, Fu W, Zhu J, Zhang H, Shi J, Zhang J. Early and late postoperative seizures outcome in 97 patients with supratentorial meningioma and preoperative seizures: a retrospective study. J Neurooncol 114: 101 – 109, 2013.
13. Rushing EJ, Olsen C, Mena H, Rueda ME, Lee YS, Keating RF, Packer RJ, Santi MR. Central nervous system meningiomas in the first gtwo decades of life: a clinicopathological analysis of 87 patients. J Neurosurg (6 Suppl Pediatrics) 103: 480 – 495, 2005.
14. Hamasaki T, Yamada K, Yano S, Nakamura H, Makino K, Hide TI, Hasegawa Y, Kuroda JI, Hirai T, Kuratsu JIHigher incidence of epilepsy in meningiomas located on the premotor cortex: a voxel-wise statistical analysis. Acta Neurochir (Wien) 154: 2241 – 2249, 2012.
15. Deng WS, Zhou XY, Li ZJ, Xie HW, Fan MC, Sun P. Microsurgical treatment for central gyrus region meningioma with epilepsy as primary symptom. J Craneofac Surg, 25 1773 – 1775, 2014.
16. Schaller B. Influences of brain tumor-associated pH changes and hypoxia on epileptogenesis. Acta Neurol Scand, 111: 75 – 83, 2005.
17. Wolf HK, Roos D, Blumcke I, Pietsch T, Wiestler OD. Perilesional neurochemical changes in focal epilepsies. Acta Neuropathol (Berl), 91: 376-84, 1996.
18. Kim E, Lowenson JD, MacLaren DC, Clarke S, Young SGDeficiency of a protein-repair enzyme results in the accumulation of altered proteins, retardation of growth, and fatal seizures in mice. Proc Natl Acad Sci U S A, 94: 6132 – 6137, 1997.
19. Buckingham SC, Campbell SL, Haas BR, Montana V, Robel S, Ogunrinu T, Sontheimer H Glutamate release by primary brain tumors induces epileptic activity. Nat Med, 17: 1269 – 1274, 2011.
20. Chan PH, Fishman RA, Lee JL, Candelise L. Effects of excitatory neurotransmitter amino acid on edema induction in rat brain cortical slices. J Neurochem, 33: 1309 – 1315, 1979.
21. Yuen TI, Morokoff AP, Bjorksten A, D ´Abaco G, Paradiso L, Finch S, Wong D, Reid CA, Powell KL, Drummond KJ, Rosenthal MA, Kaye AH,

O´Brien TJ, Glutamate is associated with a higher risk of seizures in patients with gliomas. Neurology, 79: 883 – 889, 2012.
22. Ma L, Xiao SY, Zhang YK. Atypical meningioma of sylvian fissure with a 20-year history: a rare case report. Neurol Sci 33: 143 – 145, 2012.
23. Herrera EJ, Papalini FR, Campos GE. Meningiomas Intracraneanos. Revista Argentina de Neurocirugía, 9: 19-25, 1995.

COMENTARIO

Los autores presentan su experiencia en el tratamiento de los meningiomas cerebrales que se presentaron con crisis comiciales como primera manifestación. Dicha experiencia se compone de 23 casos intervenidos en los 32 años de labor que dieron como fruto el presente análisis.

Resulta ser una publicación por demás interesante debido a varios aspectos. El primero de ellos, y quizás el más importante, es que la cirugía de los meningiomas es una práctica por demás frecuente en la labor diaria del neurocirujano, y aún en el caso de los más experimentados, una práctica que requiere de un elevado nivel en la técnica microquirúrgica y un entendimiento minucioso de los estudios por imágenes, fundamentalmente la resonancia magnética. Es gracias a ella que es posible entender qué tipo de meningioma hemos de operar, qué patrón de crecimiento ha tenido o ha de tener, y quizás podremos hasta prever qué irrigación ha de tener la lesión, siendo éste un aspecto fundamental a tener en cuenta en el acto quirúrgico.

Es destacable siempre hacer hincapié en el grado de resección tumoral según la escala de Simpson, la cual, más allá de sus limitaciones y críticas que se aprecian en el último decenio, sigue constituyendo la clasificación más divulgada y comprendida por todos los colegas a la hora de discutir acerca de estas lesiones.

Pero más allá de la cirugía de estas lesiones, tan interesante y apreciada por todos los neurocirujanos, este grupo de autores nos muestra cuán prevalente puede ser la presentación comicial de estos tumores, y echan luz sobre la fisiopatogenia de las convulsiones derivadas de la presencia del meningioma. Ello no hace más que demostrar que los aspectos genético-moleculares han invadido y contribuido por demás a comprender y enriquecer el vasto campo de la cirugía tumoral y de la base del cráneo.

Para finalizar, no tengo más que felicitar al grupo de autores por tan interesante revisión bibliográfica, y por compartir con nosotros su experiencia de tantos años en estas lesiones tan desafiantes e interesantes que forman parte de nuestra apasionante práctica de todos los días.

Pablo Augusto Rubino
Hospital El Cruce, Florencio Varela

COMENTARIO

El trabajo de los autores analiza una interesante serie de 23 pacientes con Meningiomas y Epilepsia. Experiencia de 32 años.

Sin embargo, como objetivo presentan dicha serie en el manejo de los Meningiomas Intracraneanos que se manifestaron por convulsiones de "difícil manejo farmacológico" sin definir concretamente a que se refieren. Como por ejemplo, Monodroga, Polidroga, Dosis, Tolerancia, Falta de adhesión al tratamiento.

En dicha selección de pacientes hubiese sido interesante utilizar los criterios de la Liga Internacional contra la Epilepsia – ILAE 2010 – que define a la Epilepsia Refractaria como: "La persistencia de Crisis epilépticas (CE) que interfieren con la vida diaria, tras haber tomado dos fármacos antiepilépticos en monoterapia y una asociación de dos fármacos antiepilépticos de primera línea, apropiados al tipo de CE y Síndrome Epiléptico, a las dosis máximas toleradas, con un cumplimiento impecable, durante un período de dos años que puede ser acortado en situaciones de especial gravedad".[1]

El trabajo menciona solo dos enfermos con Epilepsia Refractaria, por lo que se infiere que los 21 pacientes restantes no fueron de "difícil manejo farmacológico" como dice el objetivo del trabajo.

Finalmente el trabajo refiere que los electroencefalogramas pre quirúrgicos fueron anormales focales en 12 casos y 1 caso focal y epiléptico, por lo que se infiere que 10 casos fueron normales o no relacionables con el meningioma, por lo que la video electroencefalografía hubiese sido un método ideal para precisar una hipótesis de foco.

Rafael Torino
Hospital Británico de Buenos Aires

BIBLIOGRAFÍA

1. Kwan P. Arzimanoglou, A. Berg AT, Brodie MJ, Allen Hauser W, Mathern G, et al. Definition of drug resistant epilepsy: consensus proposal by the ad hoc Task Force of the ILAE Commission on Therapeutic Strategies. Epilepsia 2010; 51:1069-77

COMENTARIO

El presente trabajo retrospectivo se refiere a 23 pacientes portadores de meningiomas intracraneanos que fueron operados en una misma institución y presentaron antes de la cirugía como primer síntoma una crisis convulsiva. El tiempo promedio desde la primera crisis hasta la cirugía fue de 15,9 meses. Los autores concluyen que la cirugía de estos meningiomas debe ser realizada lo más precoz posible, para evitar el desarrollo de edema perilesional (probable causal de la epilepsia). Si bien no hay muchas dudas con respecto a los meningiomas que presentaron una o varias crisis convulsivas, ya que está indicado colocar tratamiento anticonvulsivo, la duda se presenta al tratar un paciente con un meningioma supratentorial que no presentó crisis. Trabajos recientes no avalan el uso rutinario de profilaxis anticonvulsiva en pacientes con meningiomas y sin crisis convulsivas, excepto en casos de alto riesgo de desarrollar una crisis.[1,2] En nuestra práctica utilizamos de rutina profilaxis anticonvulsiva previa a la cirugía, en pacientes con un meningioma mayor a 3 cm de diámetro y/o con signo de edema peritumoral, por un período de un mes postoperatorio.

Álvaro Campero
Hospital Padilla, S. M. Tucumán

BIBLIOGRAFÍA

1. Englot DJ, Magill ST, Han SJ, Chang EF, Berger MS, McDermott MW: Seizures in supratentorial meningioma: a systematic review and meta-analysis. J Neurosurg 2016; 124:1552-61.
2. Skardelly M, Rother C, Noell S, Behling F, Wuttke TV, Schittenhelm J, Bisdas S, Meisner C, Rona S, Tabatabai G, Roser F, Tatagiba MS: Risk factors of preoperative and early postoperative seizures in patients with meningioma: a retrospective single-center cohort study. World Neurosurgery 2017; 97:538-46.