Reducción de espondilolistesis de alto grado sin distracción pre o intraquirúrgica: reporte de 7 casos

Ignacio J. Barrenechea, Carlos A. Bozzetti, Juan Manuel Lazarte, Néstor Yunis
Hospital Privado de Rosario, Santa Fe, Argentina

RESUMEN
Introducción: El tratamiento de la espondilolistesis de alto grado es controversial. Casi todas las técnicas se basan en la distracción de segmentos adyacentes, a riesgo de lesionar raíces nerviosas. Por tanto, hemos utilizado una técnica de reducción sin distracción. Reportaremos aquí dicha técnica, indicando la evolución de 7 casos tratados con este método.
Material y Método: Revisamos las historias clínicas e imágenes de los pacientes tratados entre 2010 y 2014. Se midió el grado de desplazamiento según Meyerding, la clasificación del Spinal Deformity Study Group (SDSG) y el ángulo de Dubousset, comparando imágenes pre y postquirúrgicas. Se midieron los resultados clínicos usando el Índice de Discapacidad de Oswestry (ODI).
Resultados: Siete pacientes fueron intervenidos con esta técnica. Todos los pacientes eran mujeres, con una edad media de 33.7 años. Hubo 6 casos de espondilolistesis Meyerding grado III y un caso grado IV. Según la SDSG, hubo 4 casos tipo 4 y 3 casos tipo 5. La media del ángulo de Dubousset prequirúrgica fue de 87,7°; la posquirúrgica: 109,5°. En seis casos, se redujo a grado I y en un caso a grado 0. No hubo complicaciones postquirúrgicas. La media del índice ODI prequirúrgico fue 62%; el postquirúrgico fue 12%. El seguimiento promedio fue de 29 meses.
Conclusión: La reducción de la espondilolistesis de alto grado sin distracción con tornillos pediculares es viable. Debido al pequeño número de pacientes, se necesitarán estudios prospectivos comparando ambas técnicas para aclarar si la ausencia de lesión nerviosa está relacionada con este método.

Palabras clave: Espondilolistesis de Alto Grado; Fusión Lumbosacra; Balance Sagital; Lordosis Lumbar

ABSTRACT
Objective: *The surgical management of high-grade lumbar spondylolisthesis remains controversial. Nonetheless, all techniques rely on temporary distraction to aid in the reduction maneuver. This increases L5 nerve root injury risk. To overcome this risk, we have used a non-distracting technique with pedicle screws. Here, we report seven patients with high-grade lumbosacral spondylolisthesis who were treated with this technique, demonstrating the feasibility of this modification.*
Methods: *We reviewed all patients treated for spondylolisthesis between 2010 and 2014. In all cases, the degree of slip was measured pre- and postoperatively, as described by Meyerding. We also measured the Dubousset angle pre- and postoperatively, and classified the spondylolisthesis in accordance with the Spinal Deformity Study Group (SDSG) method. Images were analyzed by two independent radiologists. Clinical outcomes were evaluated using the Oswestry Disability Score.*
Results: *All patients were women, with a mean age of 33.7 years. There were six cases of grade III and one case of a grade IV listhesis. Following the SDSG classification, we found four cases of type 4 and three cases of type 5 spondylolisthesis. The mean preoperative Dubousset angle was 87.7 degrees, while the mean postoperative angle increased to 109.5 degrees. In all patients,reduction to low-grade spondylolisthesis was accomplished through this technique. There were no major postoperative complications and no postoperative neurological deficits were identified.*
Conclusions: *Reducing a high-grade spondylolisthesis with pedicle screws without distraction is technically feasible. Prospective studies comparing both reduction techniques will be needed to evaluate if the absence of postoperative neurological deficits is related to the lack of distraction.*

Key words: *High-grade sSpondylolisthesis,; Lumbosacral fFusion, Sagittal Bbalance;, Segmental Llordosis*

INTRODUCCIÓN

El tratamiento quirúrgico de la espondilolistesis lumbar de alto grado sigue siendo motivo de controversia. Esta condición, considerada actualmente como una deformidad cifótica focal, puede afectar no sólo los parámetros sacropélvicos, sino también los espinopélvicos[4,5,6,9,10]. Teniendo en cuenta este factor, cada vez más autores recomiendan la reducción de esta deformidad para lograr una columna balanceada. No obstante, el procedimiento plantea un desafío desde el punto de vista técnico, y los riesgos de daños neurológicos son mayores en comparación con los riegos de las técnicas de fusión in situ[12].

Si bien existen varias formas de reducir una listesis de alto grado, casi todas las técnicas se basan en la distracción temporal de los segmentos adyacentes para facilitar la maniobra de reducción. Sin embargo, esto puede aumentar el riesgo de lesiones en las raíces nerviosas, en especial la raíz L5[15]. Para superar este inconveniente, hemos estado utilizando una técnica de reducción sin distracción, que se basa en la fuerza de tracción de los tornillos transpediculares de reducción. Reportaremos aquí la viabilidad de esta técnica de reducción e indicaremos las características, los pasos y la evolución de 7 casos de espondilolistesis lumbosacra de alto grado tratados con este método.

MATERIAL Y MÉTODOS

Luego de obtener la autorización del Comité de Revisión Institucional, revisamos las historias clínicas, protocolos quirúrgicos e imágenes pre y posquirúrgicas de todos los pacientes tratados por espondilolistesis entre enero de 2010 y marzo de 2014. En todos los casos, el grado de desplazamiento se midió antes y después del procedi-

Ignacio J. Berrenechea
ijbarrenechea@gmail.com

miento quirúrgico según fuera descripto por Meyerding[11]. Todos los casos se clasificaron según el método del Spinal Deformity Study Group (SDSG), presentado en 2009 y publicado en 2012[9]. Además, medimos el ángulo de Dubousset antes y después de la reducción, dado que el mismo se correlaciona más estrechamente con el grado de desplazamiento[2].

Técnica quirúrgica

Se colocó a los pacientes en decúbito ventral, sobre dos vastos paralelos laterales. Se utilizaron rollos adicionales en miembros inferiores para extender la pelvis y mejorar así la alineación sagital lumbosacra. Se colocaron electrodos en cuero cabelludo, brazos y piernas para realizar monitoreo electrofisiológico intraoperatorio de potenciales evocados motores y somatosensitivos. Asimismo, se registró la actividad electromiográfica espontánea en los músculos inervados por las raíces L4, L5 y S1.

Luego de colocados los campos, se realizó una incisión lumbosacra sobre línea media, exponiendo así los arcos posteriores de L3, L4, L5 y S1. Con ayuda de fluoroscopía, se colocaron tornillos transpediculares en L4 y S1. Se coloraron luego tornillos de reducción (S4® Spinal System, Aesculap, Tuttlingen, Alemania) en L5. Luego, se realizó una discectomía y foraminotomía bilateral en el espacio L5-S1, y de esa manera se identificaron y se descomprimieron ambas raíces L5. En caso de hallarse un sacro "en domo", el mismo fue rectificado utilizando un drill de alta velocidad. A continuación, se fijaron los 6 tornillos a dos barras mediante 6 bloqueadores. Una vez colocadas ambas barras, se comenzó a ajustar lentamente los bloqueadores de L5, observando continuamente ambas raíces de L5, y recibiendo feedback constante del neurofisiólogo. No se empleó distracción durante la maniobra de reducción (Fig. 1A). Después de reducir el desplazamiento, se colocaron dos cajas de PEEK en el espacio discal L5-S1, así como autoinjerto óseo dentro y alrededor de ambas cajas (Fig. 1B). Con el fin de evitar el riesgo de falla o pérdida de reducción a nivel L4-5[16], se dejaron los tornillos transpediculares de L4 en la construcción final, logrando así una fusión L4-S1. Si bien se incluye un segmento adyacente normal, esta estrategia fue confirmada recientemente por Lengert y cols. como "protectora" de la pérdida de corrección[7]. Para lograr una fusión 360°, también se colocó autoinjerto óseo en las goteras posterolaterales. La herida se irrigó de forma abundante y se cerró de manera tradicional. Se trasladó a los pacientes a la unidad de cuidados postanestésicos y se dio indicaciones para que pasaran a sala general después de 6 horas de no presentarse complicaciones.

Dos neurorradiólogos independientes compararon las imágenes pre y postquirúrgicas. Se midieron el grado de desplazamiento (Meyerding), el tipo de espondilolistesis (según la clasificación del SDSG) y el ángulo de Dubousset utilizando el Surgimap Spine Software (Nemaris Inc, Nueva York, NY). Se midieron los resultados clínicos usando una versión en español del Índice de Discapacidad de Oswestry (ODI)[1], la cual se considera como una de las medidas de valorización más específicas para los trastornos de la columna vertebral. Además, la misma se halla validada al castellano[14].

RESULTADOS

En un período de 4 años, 7 pacientes con espondilolistesis de alto grado en L5-S1 fueron intervenidos con la técnica quirúrgica antes descripta. Todos los pacientes eran de sexo femenino, con una edad media de 33.7 años. Hubo seis casos de espondilolistesis de grado III y un caso de listesis de grado IV. Basándonos en el sistema de clasificación del SDSG, encontramos 4 casos de espondilolistesis tipo 4 (PT bajo, SS elevado) y 3 casos de espondilolistesis tipo 5 (PT elevado, SS bajo). La media del ángulo de Dubousset prequirúrgica fue de 87,7°, mientras que la media posquirúrgica aumentó a 109,5° (Tabla 1). En seis casos, se logró la reducción a una espondilolistesis de grado I mediante esta técnica "no distractiva" (fig. 2). El caso restante se redujo a grado 0 (fig. 3). No se presentaron mayores complicaciones postquirúrgicas y no se registró ningún déficit neurológico asociado al procedimiento. Una paciente reportó sufrir disestesias leves en el territorio L5 durante un mes, las cuales se resolvieron de manera espontánea luego de ser tratada con pregabalina 75 mg dos veces al día. La media del puntaje ODI prequirúrgico fue de 62 % (discapacidad), mientras que el postquirúrgico fue de 12 % (mínima limitación funcional). A todos los pacientes se les ha realizado un seguimiento durante más de dos años, con un seguimiento promedio de 29 meses.

Un caso (Paciente N.° 4) fue una reintervención debido a una falla del instrumental tras una intervención realizada en otra institución. En esta paciente, se había realizado inicialmente un procedimiento con técnica de tornillo transacro. Sin embargo, y probablemente debido a la falta de reducción, el sistema falló y la punta del tornillo no se pudo extraer en el procedimiento de revisión. Durante la impactación de la segunda caja L5-S1, la punta de este tornillo migró desde la porción anterior del disco hacia el espacio presacro (fig. 3G). No obstante, no se registraron complicaciones asociadas a este evento hasta el momento.

DISCUSIÓN

Históricamente, el principal argumento en contra de la reducción se centró en una tasa de déficit neurológico in-

TABLA 1: DATOS DEMOGRÁFICOS DE LOS PACIENTES Y CARACTERÍSTICAS DE LAS ESPONDILOLISTESIS.

Caso N°	Edad, Sexo	Tipo de la SDSG	Meyerding preoperatorio / postoperatorio	Ángulo de Dubousset preoperatorio / postoperatorio	Seguimiento (en meses)
1	38, F	4	III/I	96/112	44
2	32, F	5	III/I	98/115	33
3	28, F	4	III/I	82/110	32
4	22, F	5	IV/0	70/104	29
5	50, F	5	III/I	95/114	26
6	45, F	4	III/I	101/112	22
7	21, F	4	III/I	72/100	17
Media	33.7	---------	---------	87.7/109.5	29

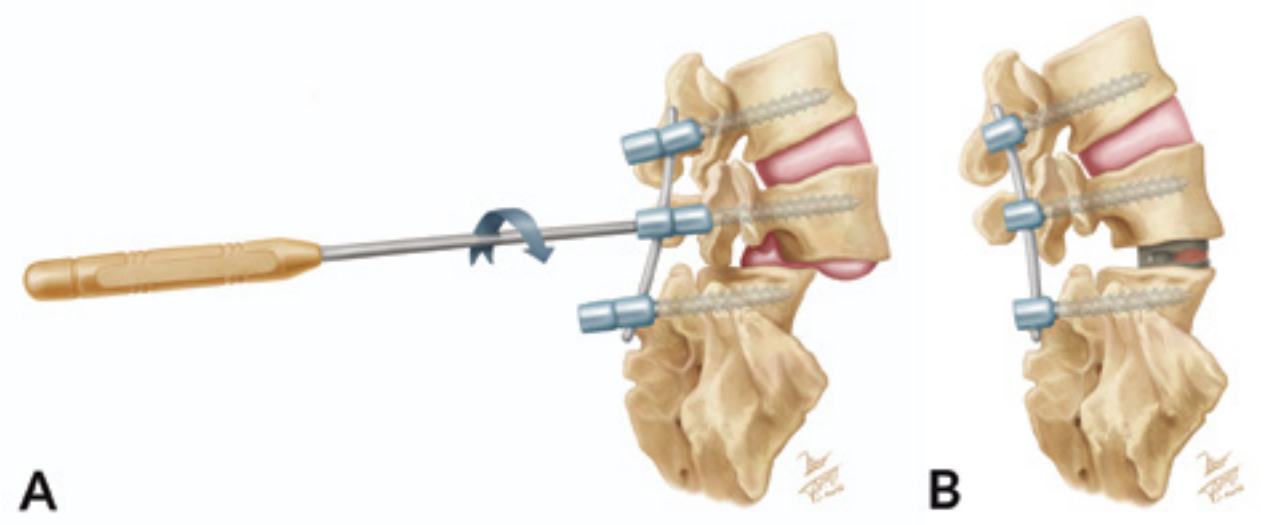

Figura 1: A) Dibujo artístico que esquematiza la maniobra de reducción sin distracción. Aquí, luego de realizar una discectomía y foraminotomía amplia bilateral, el cuerpo de L5 se "trae" hacia la barra mediante una maniobra de ajuste lento y progresivo de los bloqueadores de L5. B) Construcción final con dos cajas de PEEK y hueso autólogo dentro de los cages.

aceptablemente alta. Sin embargo, el reconocimiento de los conceptos de balance sacropélvico y espinopélvico cambió la estrategia quirúrgica. Así, mas cirujanos recomiendan en la actualidad la reducción para lograr una pelvis balanceada. Asimismo, los actuales sistemas de clasificación tienen en cuenta estos parámetros[9,10], que ayudan al cirujano a decidir qué casos necesitan reducción y cuáles pueden ser fijados "in situ".

Passias y cols.[13] publicaron una revisión sistemática sobre estrategias de tratamiento quirúrgico para la espondilolistesis de alto grado. Los autores no encontraron ningún estudio de nivel de evidencia (NDE) I o II que tratara específicamente la necesidad de reducción. No obstante, la mayoría de los estudios de NDE III y IV incluidos en esta revisión sistemática indican resultados clínicos exitosos con reducción del ángulo de desplazamiento. Al parecer, la reducción parcial permite la corrección del desequilibrio sagital regional y en teoría podría crear un entorno más favorable para la fusión.

Molinari y cols.[12] publicaron un estudio retrospectivo realizado sobre 32 pacientes pediátricos con espondilolistesis ístmica displásica en el que comparaban tres técnicas quirúrgicas. Once pacientes recibieron tratamiento con una fusión posterior in situ L4-L5-S1 sin descompresión (Grupo 1), 7 fueron tratados con descompresión, instrumentación y fusión posterior (Grupo 2) y 19 recibieron una reducción y fusión 360 (Grupo 3). La incidencia de pseudoartrosis fue del 45 % en el Grupo 1, 29 % en el Grupo 2 y 0 % en el Grupo 3, lo que recalca la necesidad de lograr una columna vertebral balanceada (reducción) junto con una fusión circunferencial (soporte anterior). Sin embargo, el 11 % de los pacientes en el grupo que recibió reducción tuvo déficits motores en las extremidades inferiores (pie caído) después de la intervención.

Ruf y cols.[16] presentaron su experiencia con 27 pacientes con espondilolistesis severa en L5-S1. Los pacientes recibieron tratamiento con reducción mediante la instrumentación temporal de L4 y fusión monosegmental en L5-S1.

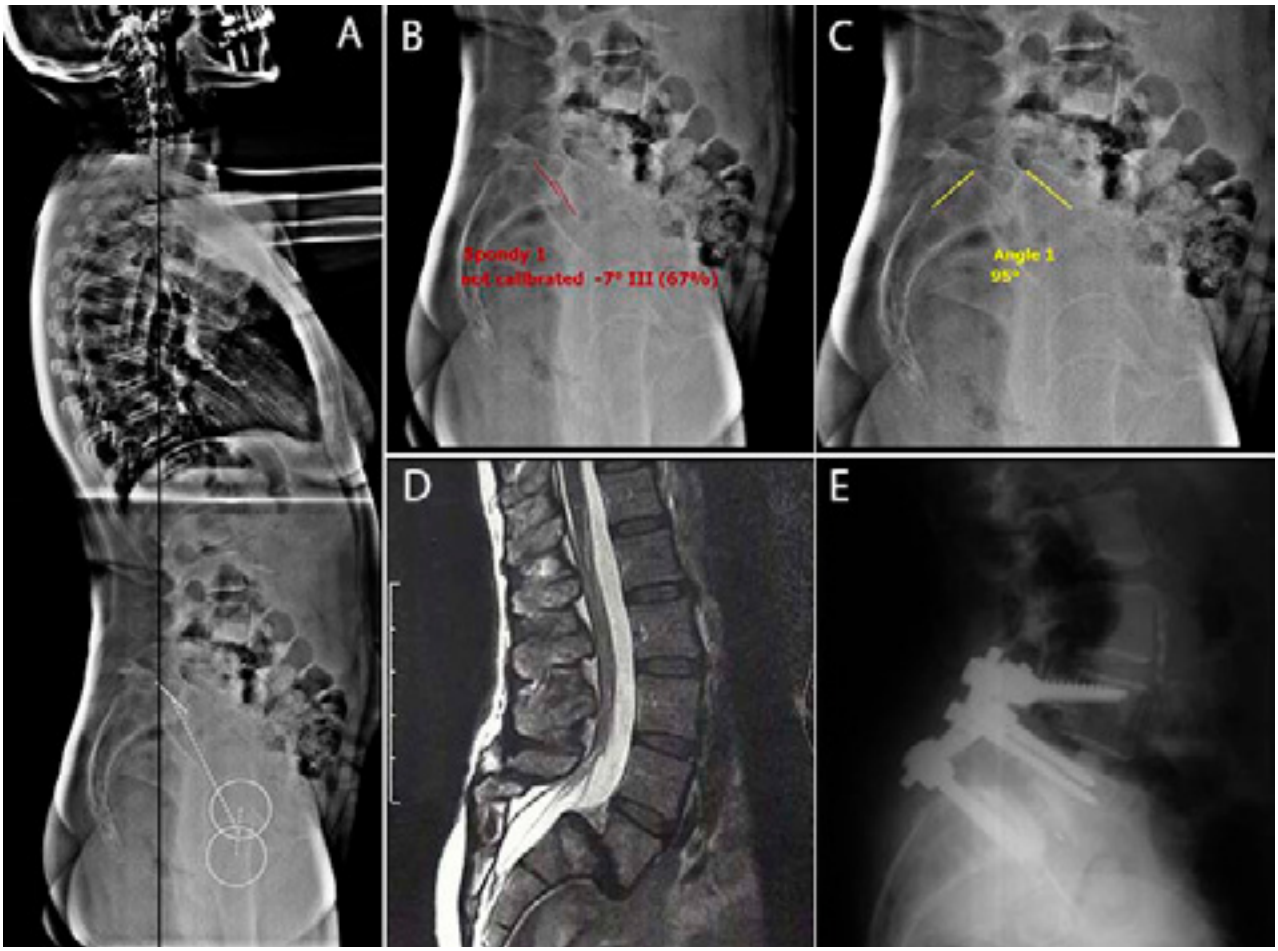

Figura 2: Caso N° 2: A) Espinograma de perfil que evidencia una espondilolistesis de alto grado tipo V (Pelvic Tilt de 29°); B) Radiografía de perfil que muestra un grado III de Meyerding (67% de listesis); C) Radiografía de perfil prequirúrgica que muestra un ángulo de Dubousset de 95°; D) RMN preoperatoria en T2; E) Radiografía de perfil tomada a los dos años de postoperatorio que evidencia una fusión L4-S1 con reducción de la deformidad a un grado I.

Los autores iniciaron la reducción realizando la distracción entre L4 y S1, y de esa forma redujeron la deformidad como resultado de la ligamentotaxis obtenida. Ellos sostienen que la distracción proporciona una mejor visualización del punto de ingreso del tornillo de L5, además de abrir el foramen de L5-S1. Sin embargo, 6 pacientes presentaron signos de lesión radicular en L5 después de la cirugía. En un seguimiento promedio de 3 años y 9 meses, solo un paciente se quejó de un déficit sensorial en L5, aunque no se registró déficit motor persistente. Coincidimos en que realizar la distracción temporaria de estas deformidades permite una mejor visualización del punto de ingreso del tornillo de L5 antes de la reducción propiamente dicha. Sin embargo, en todos los casos pudimos hallar el lugar de entrada del tornillo de L5 bilateralmente sin necesidad de distracción.

Hu y cols.[3] reportaron su experiencia con 16 pacientes tratados por espondilolistesis de alto grado mediante el sistema espinal modular de Edwards para reducir la deformidad. Los autores utilizaron distracción gradual durante la maniobra de reducción para ayudar a "traer hacia atrás" el cuerpo de L5. Mediante esta técnica, los mismos informaron que 4 pacientes (25 %) desarrollaron déficit neurológico postquirúrgico. Tres pacientes presentaron debilidad unilateral posquirúrgica, y el otro despertó con parálisis del plexo lumbar superior. Los autores reconocen que, utilizando esta técnica, existe una distracción de las raíces nerviosas, por lo que la distracción no debe prolongarse.

Lombardi y cols.[8] reportaron 46 pacientes en los que se realizó la maniobra de reducción sin distracción con tornillos de Schanz, si bien el 63 % de esta serie tenía espondilolistesis de grado II. Por este motivo, la presente serie de casos es la primera que reporta específicamente una reducción sin distracción con tornillos pediculares en una cohorte de pacientes con espondilolistesis de alto grado.

De manera habitual, la maniobra de reducción de estos casos complejos requiere la colocación de tornillos pediculares de reducción para "llevar" el cuerpo vertebral desplazado hacia la barra. Antes del movimiento de reducción, se necesita una distracción temporal de los segmentos rostrales y caudales, ya que esta maniobra relaja los ligamentos y aleja el cuerpo de L5 de la pelvis. Esta maniobra facilita la identificación del punto de ingreso

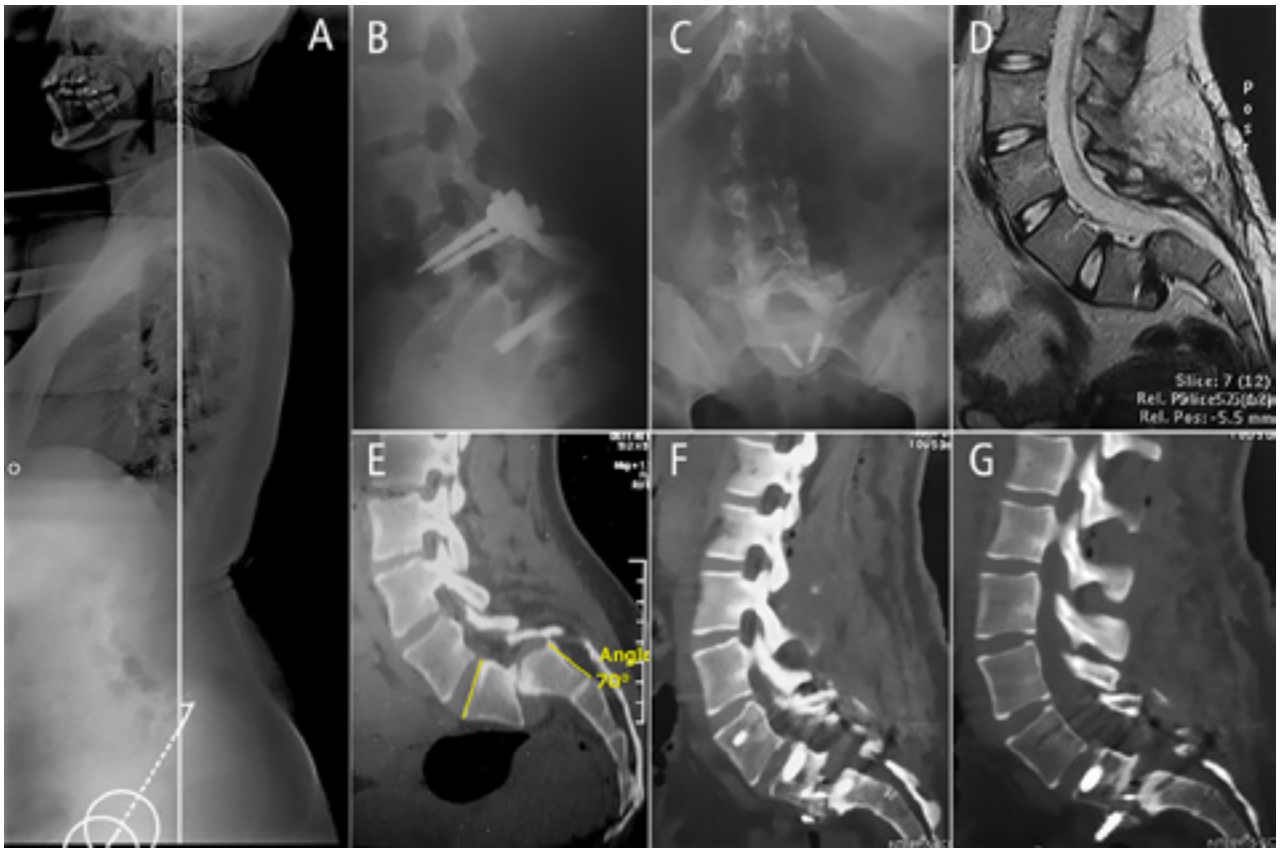

Figura 3: Caso N° 4: A) Espinograma de perfil que muestra una espondilolistesis de alto grado tipo V; B) Radiografía lateral tomada después del primer procedimiento con tornillo transacro. No se intentó realizar reducción en este caso; C) Radiografía AP tomada después de la falla y remoción parcial de la instrumentación previa; D) RMN sagital prequirúrgica ponderada en T2. Obsérvese el platillo superior de S1 con forma de domo; E) Tomografía computarizada sagital utilizada para medir el ángulo de Dubousset (70°); F) TAC sagital postquirúrgica que muestra fusión L4-S1 con reducción de la deformidad. Nótese el "flattening" del platillo superior de S1 realizado con drill de alta velocidad; G) TAC parasagital que muestra la punta de un tornillo en el espacio presacro. No se observaron complicaciones hasta el momento.

del tornillo pedicular a L5. Sin embargo, como expusimos anteriormente, esta distracción temporal aumenta la tensión en la raíz saliente, en especial la raíz de L5, tal como indican Petraco y cols. en su destacado estudio anatómico[15]. De hecho, desarrollos modernos de instrumental como el S4® Spondylolisthesis Reduction Instrument (Aesculap, Tuttlingen, Alemania) tienen en cuenta este factor[17]. Si bien este sistema reduce el cuerpo vertebral listésico a lo largo de la misma curva de desplazamiento, lo que elimina los riesgos de déficit neurológico que suelen producirse debido a la sobredistracción inicial de una raíz nerviosa ya estirada, la técnica requiere cierto punto de distracción.

Otra importante recomendación técnica es evitar la reducción completa, ya que expone la raíz nerviosa de L5 a una tracción innecesaria[15]. El objetivo quirúrgico debe ser la corrección de la cifosis focal más que el grado de listesis. En todos los casos, se realizaron discectomía y foraminotomía bilateral antes de la maniobra de reducción. Esto ayuda liberando la vértebra desplazada de la vértebra caudal y permite que la reducción tenga lugar sin distracción. Es importante colocar tornillos de reducción largos y gruesos en L5 para evitar el riesgo de "pull-out" durante esta maniobra. Para realizar esta técnica sin distracción, el cirujano debe identificar el punto de entrada pedicular de L5 mientras el cuerpo de L5 todavía está escondido en la pelvis, lo que hace que este paso sea muy exigente desde el punto de vista técnico. El uso de lupas de 3.5X ciertamente nos permitió disecar e identificar con precisión las apófisis transversas de L5 y el punto de entrada del tornillo. Si bien en esta serie no se utilizó neuronavegación para colocar los tornillos pediculares, esta tecnología sin duda podría ayudar a encontrar esta estructura.

Por último, la reducción sin distracción resultó técnicamente viable, y no se registraron problemas de instrumental durante la intervención ni después de ella. Es importante reconocer que, si bien se pudo lograr la reducción en todos los pacientes con esta técnica, solo uno (15%) de nuestros pacientes tenía espondilolistesis grado IV, por lo que no podemos afirmar que esta técnica podría funcionar en todos los casos de listesis grado IV.

CONCLUSIONES

Podemos concluir que reducir una espondilolistesis de alto grado sin distracción con tornillos pediculares es

técnicamente viable. Debido al pequeño número de pacientes y a la falta de un grupo de control, no podemos asegurar que la ausencia de déficits neurológicos postquirúrgicos esté relacionada con la falta de distracción. Por lo tanto, se necesitarán estudios prospectivos que comparen las técnicas de reducción con y sin distracción para aclarar este aspecto.

BIBLIOGRAFÍA

1. Fairbank JC, Pynsent PB. The Oswestry Disability Index. Spine (Phila Pa 1976) 2000; 25: 2940-2952; discussion 2952.
2. Glavas P, Mac-Thiong JM, Parent S et al. Assessment of lumbosacral kyphosis in spondylolisthesis: a computer-assisted reliability study of six measurement techniques. Eur Spine J 2009; 18: 212-217 DOI: 10.1007/s00586-008-0818-3.
3. Hu SS, Bradford DS, Transfeldt EE et al. Reduction of high-grade spondylolisthesis using Edwards instrumentation. Spine (Phila Pa 1976) 1996; 21: 367-371.
4. Labelle H, Roussouly P, Berthonnaud E et al. Spondylolisthesis, pelvic incidence, and spinopelvic balance: a correlation study. Spine (Phila Pa 1976) 2004; 29: 2049-2054.
5. Labelle H, Roussouly P, Berthonnaud E et al. The importance of spino-pelvic balance in L5-s1 developmental spondylolisthesis: a review of pertinent radiologic measurements. Spine (Phila Pa 1976) 2005; 30: S27-34.
6. Lamartina C, Berjano P, Petruzzi M et al. Criteria to restore the sagittal balance in deformity and degenerative spondylolisthesis. Eur Spine J 2012; 21 Suppl 1: S27-31 DOI: 10.1007/s00586-012-2236-9.
7. Lengert R, Charles YP, Walter A et al. Posterior surgery in high-grade spondylolisthesis. Orthop Traumatol Surg Res 2014; 100: 481-484 DOI: 10.1016/j.otsr.2014.03.018.
8. Lombardi F, Custodi VM, Pugliese R et al. Treatment of high-grade spondylolisthesis with Schanz recoil screws: our experience. Eur Spine J 2013; 22 Suppl 6: S914-918 DOI: 10.1007/s00586-013-3013-0.
9. Mac-Thiong JM, Duong L, Parent S et al. Reliability of the Spinal Deformity Study Group classification of lumbosacral spondylolisthesis. Spine (Phila Pa 1976) 2012; 37: E95-102 DOI: 10.1097/BRS.0b013e3182233969.
10. Mac-Thiong JM, Labelle H, Parent S et al. Reliability and development of a new classification of lumbosacral spondylolisthesis. Scoliosis 2008; 3: 19 DOI: 10.1186/1748-7161-3-19.
11. Meyerding HW. Spondylolisthesis; surgical fusion of lumbosacral portion of spinal column and interarticular facets; use of autogenous bone grafts for relief of disabling backache. J Int Coll Surg 1956; 26: 566-591
12. Molinari RW, Bridwell KH, Lenke LG et al. Complications in the surgical treatment of pediatric high-grade, isthmic dysplastic spondylolisthesis. A comparison of three surgical approaches. Spine (Phila Pa 1976) 1999; 24: 1701-1711.
13. Passias PG, Poorman CE, Yang S et al. Surgical Treatment Strategies for High-Grade Spondylolisthesis: A Systematic Review. Int J Spine Surg 2015; 9: 50 DOI: 10.14444/2050.
14. Payares K, Lugo LH, Morales V et al. Validation in Colombia of the Oswestry disability questionnaire in patients with low back pain. Spine (Phila Pa 1976) 2011; 36: E1730-1735 DOI: 10.1097/BRS.0b013e318219d184.
15. Petraco DM, Spivak JM, Cappadona JG et al. An anatomic evaluation of L5 nerve stretch in spondylolisthesis reduction. Spine (Phila Pa 1976) 1996; 21: 1133-1138; discussion 1139.
16. Ruf M, Koch H, Melcher RP et al. Anatomic reduction and monosegmental fusion in high-grade developmental spondylolisthesis. Spine (Phila Pa 1976) 2006; 31: 269-274 DOI: 10.1097/01.brs.0000197204.91891.eb
17. Vieweg U. Correction of Spondylolisthesis. In: Vieweg U, Grochulla F eds, Manual of Spine Surgery: Springer Berlin Heidelberg; 2012: 331-336.

COMENTARIO

En el presente artículo se describe la reducción y fusión de 7 casos de espondilolistesis de alto grado L5-S1 con muy buenos resultados.

Más allá del pequeño número de casos es muy interesante el método de reducción que los autores proponen. Ellos agregan tornillos a la vértebra L4, lo cual permitiría junto a los tornillos S1, acercar el cuerpo de L5 a la barra, al ajustar los "inner" del tornillo de reducción de la vértebra L5, sin necesidad de distracción. Tal vez lo único cuestionable a la técnica propuesta es la inclusión de un segmento sano a la fusión.

Finalmente, felicito a los autores por el presente artículo y coincido en la necesidad de trabajos con series mayores que apoyen los buenos resultados que aquí se presentan.

Leopoldo Luciano Luque
Hospital de Alta Complejidad El Cruce, Florencio Varela

COMENTARIO

Barrenechea y col. describen minuciosamente la técnica quirúrgica y resultados de la reducción de espondilolistesis de alto grado sin distracción mediante un abordaje posterior único, con la utilización de tornillos transpediculares de reducción en L5. Reportan una serie de 7 pacientes, 6 casos de espondilolistesis grado III y un caso grado IV según la clasificación de Meyerding, o 4 casos tipo 4 y 3 casos tipo 5 si se utiliza la clasificación del Spinal Deformity Study Group.

La reducción del desplazamiento en este tipo de patología es un concepto atractivo y deseable, debido a que descomprime las estructuras neurales sintomáticas logrado re-establecer el alineamiento fisiológico espino-sacro-pélvico. Pero esta maniobra quirúrgica presenta un alto riesgo de lesión de las raíces nerviosas de L5 debido a que antes de realizarla se necesita distraer temporalmente los cuerpos vertebrales de L4 y S1, pudiendo ocasionar una sobre-distracción de la raíz ya estirada. Este riesgo de lesión neurológica avala que la descompresión y fusión in situ haya sido aceptada como

una posibilidad terapéutica aun dejando al paciente disbalanceado con una deformidad cifótica L5-S1. En mi opinión, se debe intentar la reducción controlada y gradual aunque solo se consigan mejorar el desplazamiento pocos grados, ya que obtendremos una mayor superficie para fusión intersomática, mejorando también la distribución de cargas en los segmentos adyacentes al normatizar el balance sagital.

Los autores describen la utilización de tornillos específicos en L5 que reducen el cuerpo vertebral listésico a lo largo de la misma curva de desplazamiento sin o con un mínimo gesto de distracción, disminuyendo de esta forma los riesgos de déficit neurológico. Reportan óptimos resultados clínicos sin ninguna lesión nerviosa logrando reducciones en seis casos a grado I y en un caso a grado 0.

Aunque el número de casos es limitado, creo que es una técnica quirúrgica sumamente interesante, espero ver series futuras comparativas que puedan confirmar sus excelentes resultados.

Federico Landriel
Hospital Italiano de Buenos Aires, C.A.B.A.